Lane Medical Library

AUS DER KINDERKLINIK DER UNIVERSITÄT BASEL
(DIREKTOR: PROF. DR. E. WIELAND)

# HEILUNGSVERZÖGERUNG FLORIDER, SPEZIFISCH BEHANDELTER RACHITISFÄLLE INFOLGE KOMPLIZIERENDER, CHRONISCHER INFEKTE

INAUGURAL-DISSERTATION

ZUR

ERLANGUNG DER DOKTORWÜRDE

DER

HOHEN MEDIZINISCHEN FAKULTÄT

DER

UNIVERSITÄT BASEL

VORGELEGT VON

BRAINA CHAIT, MED.

AUS ROSITTEN (LETTLAND)

1931

VERLAG VON F. C. W. VOGEL IN BERLIN

VON DER MEDIZINISCHEN FAKULTÄT BASEL GENEHMIGT
AUF ANTRAG VON PROF. DR. E. WIELAND
BASEL, DEN 8. NOVEMBER 1930

SONDERABDRUCK AUS
MONATSSCHRIFT FÜR KINDERHEILKUNDE
BD. 51, H. 1

PRINTED IN GERMANY

Digitized by the Internet Archive
in 2026

https://archive.org/details/IA40153513_0093

Die Therapie der Rachitis ist durch die Entdeckungen der letzten Jahre in ein neues, erfolgreiches Stadium getreten. Es ist das Verdienst von Huldschinsky, der im Jahre 1919 zuerst auf den Gedanken kam, die Rachitis mit Hilfe von künstlicher Höhensonne, deren Reichtum an ultravioletten Strahlen bekannt ist, zu heilen.

Das war der erste Schritt auf einem neuen Wege der Therapie, die vorher seit Jahrzehnten keine anderen Mittel als Lebertran kannte.

A. Die sog. direkte Lichttherapie der Rachitis. Die Resultate waren überraschend: die Kinder verloren ihre Rachitis restlos in 4—6, längstens 8 Wochen unter 3mal wöchentlich erfolgender Bestrahlung mit der Quarzlampe.

Einige Jahre später kamen die amerikanischen Forscher Hess und Steenbock auf den Gedanken, verschiedene Nahrungsmittel zu bestrahlen. Das Resultat ihrer Untersuchung ergab, daß eine ganze Reihe von organischen Stoffen, wie Milch, Butter, Gemüse in frischem und gekochtem Zustand, fast alle tierischen und pflanzlichen Produkte antirachitische Wirkung bekamen. Sie wurden, wie man sich ausdrückt, durch die Bestrahlung antirachitisch aktiviert und ließen sich in Folge dessen als Heilmittel gegen die menschliche und tierische Rachitis verwenden. Man nennt das

B. Die indirekte Lichttherapie der Rachitis. Interessanterweise erwiesen sich alle anorganischen Stoffe als nicht aktivierbar. Diese Tatsache blieb lange ein völliges Rätsel, und erst Hess bewies, daß die Aktivierbarkeit der organischen Substanzen auf das Vorhandensein eines bestimmten, äußerst verbreiteten und in kleinsten Mengen vorhandenen Stoffes, des Cholesterins, zurückzuführen

ist. Reines Cholesterin, den ultravioletten Strahlen ausgesetzt, zeigt eine auffallend starke antirachitische Aktivität.

Cholesterin ist im Blut und in der Gehirnsubstanz, namentlich aber in der Haut enthalten, so daß die Annahme seiner Aktivierbarkeit im lebenden Organismus durch die ultravioletten Strahlen sehr plausibel erscheint. Cholesterin bildet ferner einen wichtigen Bestandteil des Lebertrans. Diesem, im sog. „Unverseifbaren" enthaltenen Cholesteringehalt, nicht etwa seinem Fettgehalt, hat der Lebertran seine natürliche antirachitische Wirksamkeit zu verdanken. Man darf daher annehmen, daß auch im Lebertran eine vorgängige Lichtaktivierung des Cholesterins stattgefunden hat, wahrscheinlich die Folge des Genusses sonnenbestrahlten aktivierten Planktons durch die den Lebertran liefernden Meerfische; dies erklärt die antirachitische Wirksamkeit desselben. Weitere Untersuchungen von Hess, Windaus, Rosenheim, Webster u. a. ergaben, daß nicht das Cholesterin selbst aktiviert wird, sondern daß dasselbe geringe Spuren einer Begleitsubstanz enthält, welcher allein die Eigentümlichkeit der Aktivierbarkeit zukommt. Es ist das Provitamin nach Windaus, aus dem dann durch die Einwirkung der ultravioletten Strahlen das aktive Vitamin entsteht. Dieses Provitamin ist mit dem im Mutterkorn und in der Hefe enthaltenen Sterin, dem Ergosterin, identisch. Reines, bestrahltes Ergosterin bildet das aktive Prinzip aller modernen Rachitisheilmittel der chemischen Großindustrie.

Zur Behandlung der menschlichen Rachitis mittels der indirekten Lichttherapie wurde zunächst Milch, gleichgültig ob Frisch- oder Trockenmilch, der Einwirkung von ultravioletten Strahlen ausgesetzt und den rachitischen Säuglingen bei völlig gleichbleibender Ernährung in Wintermonaten verabreicht. Darauf erfolgte Heilung in 4—6 Wochen. Die Milch nahm bei der Bestrahlung einen ranzigen, muffigen Geruch und einen unangenehmen Geschmack an; sie wurde aber von den Kindern meist gut vertragen. Die Milch erhält durch die Bestrahlung die Eigenschaften des Lebertrans, was Moro durch die Bezeichnung „Jekorisation" andeutete. Auch Milchpulver (Trockenmilch) läßt sich mit ultravioletten Strahlen aktivieren, und der therapeutische Effekt ist hier genau gleich, wenn nicht höher als bei der flüssigen, jekorisierten Milch (Trockenmilch- und Frischmilchaktivierung). Die von Huldschinsky zuerst angewandte direkte Bestrahlung des kindlichen Körpers ergab die günstigsten Resultate und verlangte die kürzeste Zeit für die Heilung selbst schwerster osteopsathyrotischer Rachitisformen (Czerny). Jedoch

hat diese Methode neben den glänzenden Resultaten auch wesentliche Nachteile, die nicht vernachlässigt werden können: sie setzt den zarten, hinfälligen Rachitiker dem ungünstigen Einfluß der Abkühlung während der Bestrahlung aus. So hat in der letzten Zeit die bequemere und sichere indirekte Bestrahlung die direkte in den meisten Fällen verdrängt.

Auch in der Basler Kinderklinik hat die indirekte Bestrahlungstherapie in ihren verschiedenen Formen Verwendung gefunden. Als sehr billige Medikation, als Nahrungs- und Heilmittel zugleich erwies sich die bestrahlte Schweizer-Trockenmilch „Ravix". Das weiße Milchpulver wird in 2—3 mm dicker Schicht und aus 60 cm Entfernung während 30—45 Minuten bestrahlt, darauf mit der 6fachen Menge heißen Wassers aufgeschwemmt und in Tagesdosen von $^1/_3$—$^1/_2$ Liter, in üblicher Weise verdünnt, verabreicht. Ebenfalls gut und außerdem sehr bequem und einfach in der Verabreichung sind die neueren Vigantolpräparate, sowohl die ölige Vigantollösung als auch die Vigantoltabletten, die 1 bis 2 mg bestrahltes Ergosterin enthalten und die aus bestrahlter Hefe hergestellt werden. Ein ähnliches flüssiges Präparat bringen die Byla-Werke (Paris) unter dem Namen Vitasterin in den Handel; ganz ähnlich das englische Radiostol und das amerikanische Viosterol. Alle diese in Olivenöl gelösten und bestrahlten Ergosterine (nach Windaus) werden von den Kindern gut ertragen und gern genommen. Die tägliche Dosis ist $3 \times 5 = 15$ Tropfen max. ($= ^1/_2$ mg standardisiertes Vigantol); $3 \times 15$ Tropfen für Radiostol und Vitasterin.

Zur sicheren Feststellung des isolierten Nutzeffektes der indirekten Lichtwirkung bei Rachitis wurde in der Basler Kinderklinik streng nach dem Prinzip „ceteris paribus" verfahren, also unter Vermeidung aller die Heilung fördernder Umstände, wie Sonnenlicht usw. Die indirekte Therapie mittels der verschiedenen bestrahlten Präparate, d. h. mit Ravix wie auch mit Vigantol usw., ergab genau die gleichen guten Resultate wie die direkte Bestrahlung der Kinder.

1. Bei schweren Rachitisfällen nahm in den ersten 3 Tagen die starke Druckempfindlichkeit der Knochen ab.
2. In der 2. bis 3. Woche zeigt sich ein normaler Calcium- und Phosphatspiegel des Blutserums; Nachlassen des Schweißes, Härterwerden der Knochen und Verschwinden der Schmerzhaftigkeit; je nach Lebensalter des Kindes Heben des Kopfes, aktives Aufsitzen und größere Lebhaftigkeit.

Sehr wichtig ist die röntgenologisch feststellbare Besserung der Rachitis, die sich in deutlicher, frischer Kalkeinlagerung äußert. Bemerkenswerterweise ist bei der Lichttherapie ein Ansteigen des erniedrigten Phosphatspiegels im Blutserum und eine Abnahme der Ausscheidung von organischen Säuren im Harn (Besserung der Acidose, nach Hottinger, György) feststellbar, wobei aber die begleitende Anämie unbeeinflußt bleibt (Wieland).

Nach Czerny wird die rachitische, wie manche andere konstitutionelle Anämie des Kindesalters am sichersten auf dem Wege der Diät beeinflußt. Reduktion und Ersatz der Milch durch gemüsereiche Nahrung, nebst Zufuhr von Eisen (Ferr. reduct.), in der letzten Zeit noch die Lebertherapie, haben sich in der Beseitigung der Anämie am besten bewährt. Die älteren Kinder bekommen nach der Czerny-Jundell-Feerschen Vorschrift nie mehr als $^1/_2$ Liter Vollmilch pro die. Die Säuglinge werden am besten nach der Budinschen Formel ($^1/_{10}$ des Körpergewichtes an Vollmilch pro die) ernährt. Alle Kinder bekommen reichlich gemischte Kost. Ausschlaggebend ist aber die spezifische Rachitistherapie.

Selbst schwerste Fälle der Rachitis heilen nach der modernen Behandlung mit Ravix oder Vigantol bis auf die Begleitanämie, welche, wie oben erwähnt, eine besondere Diättherapie verlangt.

Die Ernährung der Säuglinge während einer längeren Zeit ausschließlich mit bestrahlter Milch hat die Veranlassung zu Untersuchungen gegeben, ob dieselbe die akzessorischen Faktoren, die Vitamine, die für das Gedeihen des Kindes notwendig sind, noch in genügender Menge enthält. Es wurde besonders von Reyer die Frage aufgeworfen, ob die bestrahlte Milch in ihren antiskorbutischen Eigenschaften beeinträchtigt ist. Die Tierversuche von Hottinger widerlegten diese Bedenken durch den direkten Nachweis des Vitamins C in bestrahlter Milch. Hottinger verwandte für seine Versuche Meerschweinchen, die bekanntlich eine besonders große Empfindlichkeit gegen Skorbut besitzen. Es ergab sich, daß die kleinste Milchmenge, welche bei den Meerschweinchen noch skorbutverhütend wirkt, oberhalb 50 ccm liegt (nach Reyer bei 30 ccm). Die Skorbutgefahr besteht also nur bei ungenügender Menge der verabreichten Milch. Die an der Basler Kinderklinik viel gebrauchte bestrahlte Schweizer-Trockenmilch enthält ebensoviel Vitamin C wie einmal aufgekochte Frischmilich. Ihre Einbuße an Vitamin C durch den Trocknungs- und Bestrahlungsprozeß ist also minimal und praktisch zu vernachlässigen.

Die in der letzten Zeit aufgetauchten Fragen von der Gefahr der Hypervitaminose durch große Dosen von Vitamin D (Kreitmair und Moll) und der Vergiftung bei fortgesetzter Anwendung des bestrahlten Ergosterins (Vigantol) lassen sich am besten auf Grund von Tierversuchen beantworten. Allgemein gesagt haben die Vitamine eine gewisse Ähnlichkeit mit den Hormonen und üben gleich diesen ihre Wirkung schon in kleinsten Mengen aus. Die Vitamine sind, wie die Tierversuche gezeigt haben, in toxischer Hinsicht nicht ganz indifferent. Nach Scheer wurde durch Überfütterung mit Vitamin B ein Krankheitsbild mit Hypertrophie des lymphatischen Apparates erzeugt. Pfannenstiel berichtet, daß man durch Ernährung eines Kaninchens mit großen Dosen bestrahlten Ergosterins den Tod herbeiführen kann, und erklärt dies als Folge der Hypervitaminose. Dank den Versuchen von Hottinger ist aber erwiesen, daß zur Erzeugung von Hypervitaminose beim Meerschweinchen sehr große Dosen von bestrahltem Ergosterin notwendig sind (100 mg wirken tödlich); für den Menschen besteht also keine Gefahr, da nie solche Dosen verabreicht werden. Auch ertragen die Rachitiker jedes Ergosterin- (Vigantol-) Präparat besser als gesunde oder an anderweitigen Krankheiten laborierende Menschen, weil letztere keinen Mangel an Vitamin D haben. Hypervitaminosen sind also bei letzteren viel eher zu gewärtigen als bei Rachitikern, selbst nach relativ kleinen Dosen bestrahlten Ergosterins.

Im Kampfe mit der das Kindesalter so häufig heimsuchenden Krankheit hat sich die moderne Bestrahlungstherapie als das sicherste und rascheste Mittel erwiesen. Sie hat mit Recht die alte, medikamentöse Behandlung der Rachitis mit Lebertran fast völlig verdrängt; die Heilungsdauer der Rachitis bei der Behandlung mit Lebertran beträgt ebensoviel Monate als Wochen bei der modernen Therapie.

Zur Prophylaxe hat sich die Bestrahlungstherapie als weniger erfolgreich erwiesen. Sie vermag zwar den Grad der Schwere der Krankheit stark herabzusetzen, ist aber nicht im Stande, dem Ausbruch der Rachitis vorzubeugen. Das gilt namentlich für die Frühgeburten. Frühgeburten mit einem Körpergewicht unter 2000 g werden gesetzmäßig, und zwar trotz Ergosterintherapie vom ersten Lebenstag an, rachitisch. Die Schwere der Frühgeburtsrachitis ist vom Geburtsgewicht abhängig: je geringer das Gewicht, desto ernster ist der Krankheitsverlauf. An der Basler Kinderklinik wird die Mehrzahl der Fälle von Frühgeburtsrachitis mit Vitasterin oder Vigantol behandelt. Bei diesem Vorgehen gelingt es regelmäßig, die rachitischen Initialveränderungen rasch zur Rückbildung zu bringen.

## Ungleiche Heildauer spezifisch behandelter Rachitisfälle.

Übergehend zu den klinischen Beobachtungen der Basler Kinderklinik gebe ich zunächst einen Fall von schwerster (osteopsathyrotischer) Rachitis wieder als Beispiel für den gewöhnlichen raschen Heilungsverlauf unkomplizierter florider Säuglingsrachitis unter indirekter Lichttherapie.

Fall Rosa Sch., Alter 18 Monate. Anamnese: Gewicht 7200 g. Eintritt ins Spital wegen hochgradiger, florider Rachitis am 11. X. 1927. Geburtsgewicht nur 2000 g. Bekam zu Hause 10 Wochen lang Brust, dann $^3/_4$ l Milch pro die; mit 11 Monaten 1 l Milch pro die, daneben Gemüse. Erste Zähne mit 17 Monaten. Status: Kann weder aufsitzen noch stehen; weinerlich; Schmerzäußerung bei Berührung. Seit etwa 4 Monaten starke Kopfschweiße, stärkste Schmerzhaftigkeit der Extremitäten. Beim Eintritt zeigt die Patientin rosige Hautfarbe, Kraniotabes, Schwellung der Epiphysen und multiple frische Infraktionen der kautschukweichen Arme und Beine. Nach 1monatiger Behandlung mit Vigantol (täglich $^1/_2$ Tabletten) trat völlige Heilung ein. Vgl. Abb. 1 u. 2.

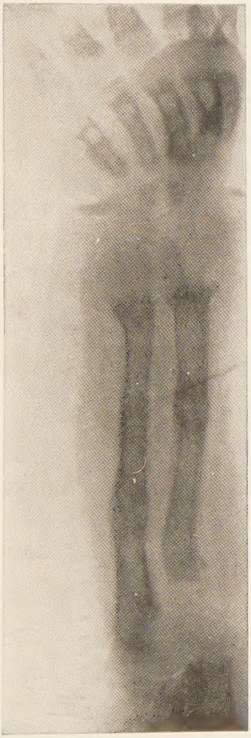

Abb. 1. Linker Vorderarm vor der spezifischen Behandlung.

Abb. 2. Linker Vorderarm nach 4 Wochen „Vigantolbehandlung".

Die meisten mittels der modernen direkten oder indirekten Lichttherapie behandelten Rachitisfälle zeigen eine ähnlich glatte und prompte Heilung.

Diesen vielen erfreulichen Erfolgen gegenüber stehen aber Rachitisfälle, die eine auffallende, jeder Therapie trotzende Verzögerung der Heilung zeigen. Es sind Patienten, die längere Zeit unsere übliche Behandlung mit Vigantol oder Ravix mitmachten. Der Krankheitsprozeß wurde sorgfältig beobachtet und registriert: doch konnte weder klinisch noch röntgenologisch eine wesentliche Besserung festgestellt werden. Das typische Bild der foriden Rachitis mit Kraniotabes, weichen, schmerzhaften Knochen und Schwitzen blieb unverändert. Schlechte, dyspeptische Stühle gesellten sich häufig zu den mehr oder weniger schweren Symptomen der floriden Rachitis. Die Dyspepsie nahm häufig sehr hohe Grade an, so daß man sich sogar die Frage vorlegen mußte, ob dies vielleicht die Folge einer ungünstigen Wirkung des Vigantols sei[1]. Allein eine derartige Annahme stünde völlig im Widerspruch zu der Tatsache, daß genau die gleiche Vigantolölbehandlung bei so vielen anderen Rachitikern mit zarter Verdauung absolut keine Störungen im Magendarmkanal hervorgerufen hat.

Die richtige Erklärung wurde schließlich in einer ganz anderen Richtung gefunden. Bemerkenswerterweise ergab sich beim genauen Zusehen, daß bei allen diesen Patienten mit verlangsamtem Heilungsprozeß ein Zusammentreffen der floriden Rachitis mit Grippe, Pneumonie oder sonst einem febrilen Infekt wie Furunkulose, Pyelitis usw. vorlag; mit andern Worten, daß es sich stets um sog. sekundäre oder parenterale Dyspepsien in Folge primärer Infekte handelte. Die Anfälligkeit der Rachitiker gegen solche Infekte ist sehr groß. Wie bekannt, ist die Grippe beim Säugling oft mit sekundärer Dyspepsie verbunden, und so erklärt sich die Gewichtsabnahme und die schlechten Stühle einzelner dieser Rachitiker. Augenscheinlich war also die die Grippe begleitende sekundäre Dyspepsie und nicht das Vigantol, resp. der Bestrahlungsakt der Milch, die so häufige Ursache der Verdauungsstörung. Dementsprechend

[1] Bei sehr kleinen Frühgeburten von 2000—2300 g Geburtsgewicht, die nach etwa 6 Wochen rachitisch wurden und deshalb Vigantol (3×2 Tropfen täglich in öliger Lösung) erhielten, hatten wir in der Tat, wie auch Pfaundler, mehrmals das Auftreten dünner Stühle beobachtet. Diese bloß vom Öl der Vigantoltropfen abhängige sog. „Vigantoldiarrhöe", richtiger Öldiarrhöe, sistiert aber jeweilen prompt, sobald das Vigantol weggelassen wird. Bei rachitischen Säuglingen, überhaupt bei allen älteren Rachitikern, hat das Vigantol in Form der öligen Lösung nach eigenen sowie nach fremden Erfahrungen selten einen darmreizenden Einfluß mehr.

ließ sich die betreffende sekundäre Dyspepsie auch jeweils prompt durch vorübergehende Eiweißmilchtherapie wie jede andere Dyspepsie heilen. (Vgl. die Fälle 1, 4 und 6.)

Eine deutliche Verlangsamung des Heiltempos der Rachitis bei den betreffenden fieberhaften (an chronischer Grippe laborierenden) Säuglingen war aber nicht zu verkennen. Und zwar trat diese Verzögerung der Rachitisheilung ein auch ganz unabhängig von einer gelegentlichen komplizierenden Dyspepsie, d. h. bei stets guten Stühlen und trotz regelmäßiger Gewichtszunahme: wohl ein sicherer Beweis, daß nicht die gelegentliche sekundäre Dyspepsie, sondern daß der primäre febrile Infekt als die eigentliche Ursache der Heilungsverzögerung anzusehen war.

Ich möchte im folgenden genauer auf einige Fälle von florider Rachitis eingehen, welche mit einer fieberhaften Grippe bald mit, bald ohne sekundäre Dyspepsie einhergingen, und deren Heildauer dadurch beträchtlich verlängert war.

Fall 1. Fabri, Delina. Alter 9 Monate. Anamnese: Künstliche Ernährung mit Kuhmilch ($^1/_2$ Milch + $^1/_2$ Schleim); seit 4 Monaten leidet das Kind an Rhinopharyngitis mit febriler Temperatur und dyspeptischen Stühlen.

Eintritt: Am 8. V. 1928. Gewicht 6300 g. Blasses Aussehen, großer, aufgetriebener Bauch. Ernährungszustand gut; Kraniotabes links, große Fontanelle $2^1/_2 : 2^1/_2$, mit weichen Rändern. Starker rachitischer Rosenkranz; Unterschenkel biegsam; Auftreibung sämtlicher Epiphysen. Starkes Schwitzen am Kopf. Kann weder den Kopf heben noch sitzen.

Diagnose: Rachitis, Grippe mit sekundärer Dyspepsie, Anämie.

Röntgenbild: 9. V.: starke Exkavation und Ausfransung der Epiphysenlinie von Ulna und Radius.

Behandlung: 8. Mai bis 3. Juni; in den ersten 4 Wochen wird das Kind wegen dyspeptischer Stühle mit Eiweißmilch behandelt. Später $^1/_2$ l Milch und gemischte Kost; Gewicht 6300 g.

Beginn der spezifischen Behandlung: 4. VI. Täglich 500 g Ravix neben fein gehacktem Gemüse, Leber und Schleim.

Röntgenbild: Osteoporose, keine Handwurzelknochen; Epiphysenlinien sehr stark exkaviert und ausgefranst; Unterschenkel biegsam. Das Kind völlig unbeweglich und schweißbedeckt.

28. VI.: Gewicht 6300 g. Weniger Schweiße. Radiogramm: 3 Wurzelknochen, Kalkeinlagerung der Radiumepiphyse. Anämie und Dyspepsie.

10. VII.: Gewicht 6200 g. Viel weniger Schwitzen. Das Skelet härter geworden, fast nicht mehr schmerzhaft.

Blut: Hgl. 55%; Erythr. 4600000; Leukoc. 15000. Immer noch schlechte Stühle.

25. VII.: Grippe geheilt. Stühle gut. Radiogramm: Starke Kalkeinlagerung der Ulna und Radiumepiphysen. Gewicht 6900 g.

Zusammenfassung: Ein 9 Monate alter Säugling mit ausgesprochener Rachitis, kombiniert mit Grippe und sekundärer Dyspepsie, zeigt während

$2^1/_2$ Monaten auffallende Verzögerung der Heilung. Das Gewicht bleibt stationär während mehr als 2 Monaten. Langsame Besserung der Rachitis und der Anämie während der ersten 5 Wochen der spezifischen Behandlung mit Ravix; in der 6. bis 8. Woche schnelleres Aufsteigen des Gewichtes infolge Verschwindens der Gripperezidive und der sekundären Dyspepsie; deutliche Kalkeinlagerung im Knochensystem. Das Kind steht auf, und die Rachitis heilt. Die Rachitis brauchte also zu ihrer Heilung 8—10 Wochen anstatt 4—6, wie in der Regel bei allen, selbst den schwersten osteopsathyrotischen Fällen, ohne Komplikation mit Grippe (vgl. Abb. 3).

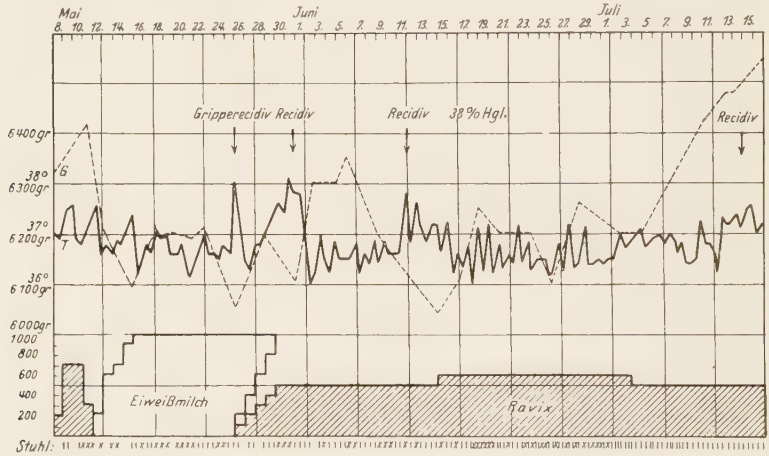


Abb. 3. Fabri D., 10 Monate alt; Fall von florider Rachitis, rezidiver Grippe mit sekundärer Dyspepsie. Verzögerte Rachitisheilung infolge der Gripperezidive bei Gewichtsstillstand.

Fall 2. Moor, Helma. Alter 7 Monate. Anamnese: Seit 3 Monaten Rhinopharyngitis, Bronchitis, floride Rachitis, mäßige Anämie. Künstliche Ernährung mit 600 g Milch, daneben Schleim und Gemüse. Keine Dyspepsie.

Eintritt: 26. II. 1928. Gewicht 6000 g. Ernährungszustand sehr gut. Knochen biegsam und schmerzhaft, völlige Unbeweglichkeit. Rechts am Occiput eine zweifrankenstückgroße, eindrückbare Stelle. Große Fontanelle 2 : 2, Rosenkranz.

Röntgenbild: Starke Aufsplitterung der Epiphysenlinien des Radius und der Ulna. Zwei Kerne der Handwurzelknochen.

Blut: Phosphatgehalt 3,5 mg%.

Behandlung: Täglich 500 g Ravix. Vom 26. März bis 15. Juni, also während 11 Wochen, Ravix und gemischte Kost. Phosphatgehalt des Blutes am 27. IV. 4,2 mg%. Keine Dyspepsie, dagegen häufig Rezidive von Grippe; Bronchitis, starkes Schwitzen.

Röntgenbild vom 1. VI.: Ulna und Radius noch ausgefranst; X-Beine ohne jede Belastung frisch entstanden; Plattfüße und noch immer weiche Unterschenkel.

3. VII.: Gripperezidive, Husten, Rachen gerötet; 2 Zähne. Es wird kein Ravix mehr verabreicht, sondern täglich 20 mg Vigantol.

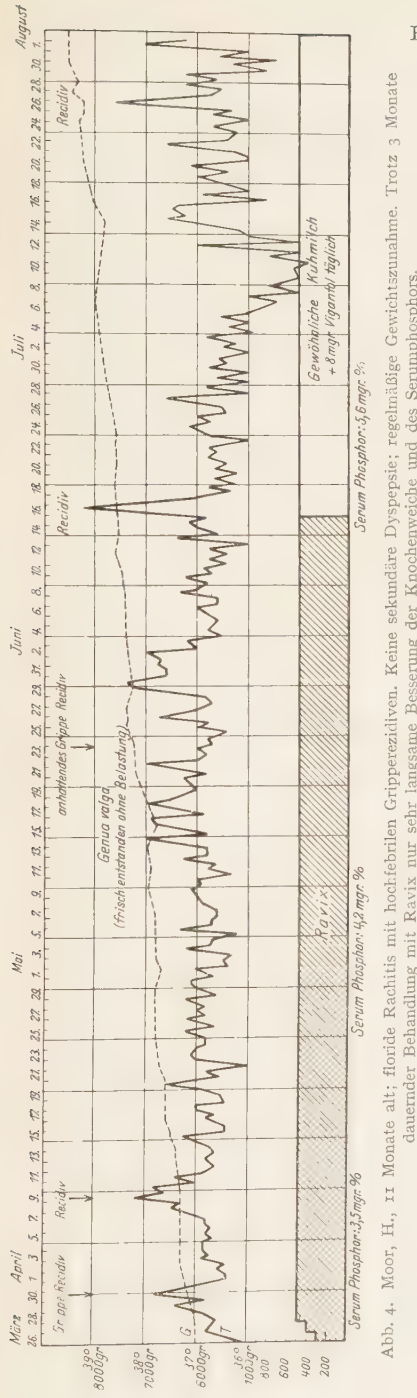


Abb. 4. Moor, H., 11 Monate alt; floride Rachitis mit hochfebrilen Gripperezidiven. Keine sekundäre Dyspepsie; regelmäßige Gewichtszunahme. Trotz 3 Monate dauernder Behandlung mit Ravix nur sehr langsame Besserung der Knochenweiche und des Serumphosphors.

16. VII.: Keine Grippe, kein Fieber. Gewicht 8800 g. Deutliche Besserung der Rachitis; starke Kalkeinlagerung; mäßige Exkavation der Ulna; Auftreten eines 3. Handwurzelknochens. Das Kind sitzt auf; kein Schwitzen. Das Skelet ist hart. Die Rachitis ist gleichzeitig mit der Grippe geheilt. Austritt am 2. VIII. 1928. Serumphosphor 8 mg%; Serumkalk 9,5 mg%. Das Kind hat 8 Zähne und geht herum.

Zusammenfassung: Ein Fall von florider Rachitis, kombiniert mit Grippereziviven ohne sekundäre Dyspepsie. Das Gewicht steigt regelmäßig. Dagegen sehr langsame Besserung der Rachitis. Ansteigen des Blutphosphors von 3,5 mg% zunächst auf 4,2 mg% innerhalb der ersten 4 Wochen spezifischer Behandlung. Während der spezifischen Behandlung noch frisches Auftreten von X-Beinen. Nach weiteren $2^1/_2$ Monaten hören die Grippereziviven auf, und gleichzeitig tritt völlige Heilung der Rachitis ein. Serumphosphor 8 mg%; Serumkalk 9,5 mg%. Verlangsamte Heilung der Rachitis ohne sekundäre Dyspepsie und daher ohne Gewichtsstillstand. Die Heilung der Rachitis dauerte mehr als 3 Monate (vgl. Abb. 4).

Fall 3. Glatt, Erwin. Alter 9 Monate. Anamnese: Seit der 5. Lebenswoche leidet das Kind an Husten, Erbrechen, Milchschorf.

Eintritt: 22. V. 1928. Gewicht 6400 g. Ernährungszustand ziemlich gut. Um den Mund ziemlich ausgedehntes Ekzem. Schädel hart; große Fontanelle 2 : 2; Nähte geschlossen. Rachitischer Rosenkranz; Unterschenkel biegsam, keine Zähne; Husten, Fieber 37,9°.

Diagnose: Rachitis, Pneumonie des Unterlappens; Ekzem, Abscesse, Drüsenschwellungen.

Röntgenbild: Starke rachitische Exkavation von Radius und Ulna.

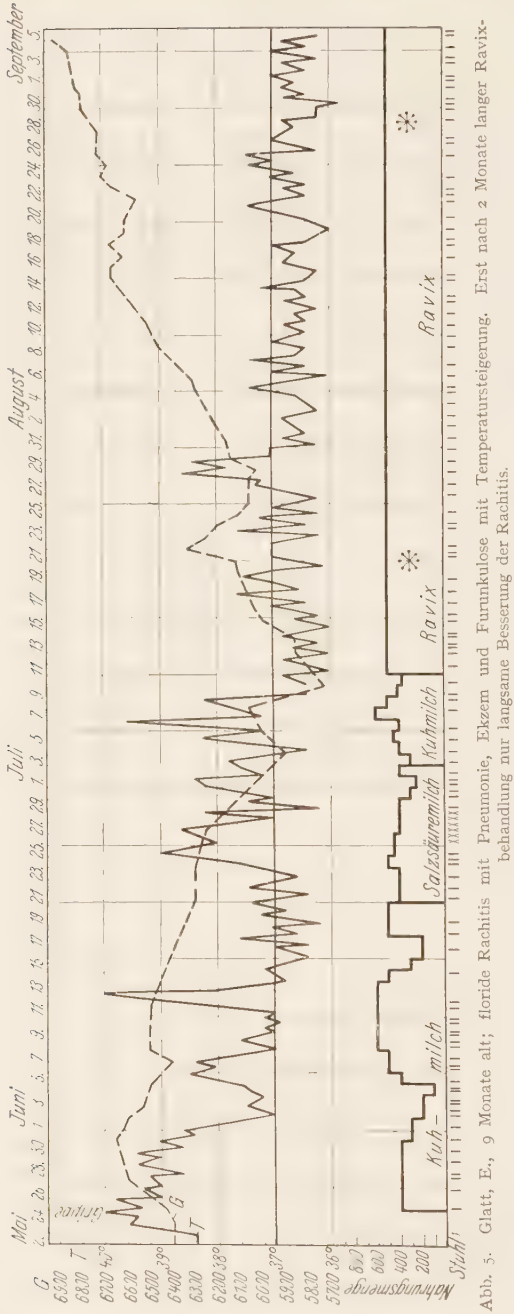


Abb. 5. Glatt, E., 9 Monate alt; floride Rachitis mit Pneumonie, Ekzem und Furunkulose mit Temperatursteigerung. Erst nach 2 Monate langer Ravixbehandlung nur langsame Besserung der Rachitis.

Behandlung: 300 g Kuhmilch und Brei.

23. V.: Temperatur 39,5°. Erbrechen, Nasenflügelatmen; über der rechten Lunge am Ang. scap. Dämpfung und Bronchialatmen; zahlreiche feinblasige Rasselgeräusche. Trinkt schlecht. Gewichtsabnahme (Bronchopneumonie!).

29. VI.: Temperatur 38,4°. Drei Abscesse im Rücken. Seit dem 12. VII. bekommt das Kind täglich 700 g Ravix und 200 g Brei. Gewichtszunahme, Furunkel.

16. VIII.: Im Röntgenbild beginnende Kalkeinlagerung. Große Fontanelle 2,5:3. Noch deutliche Exkavation. Schwellung der Maxillar-, Cervical-, Inguinal- und Submaxillardrüsen. Gewicht 6900 g. Wird mit Ravix nach Hause entlassen.

Zusammenfassung: Ein Fall von florider Rachitis mit chronischer Pneumonie, Ekzem und Furunkulose. Erst nach 2 Monate langer Ravixbehandlung ganz langsame Besserung der Rachitis (vgl. Abb. 5).

Fall 4. Valota, Anna. Alter 6 Monate. Anamnese: Schwere, sich wiederholende Krämpfe mit Erstickungsanfällen. Seit 3 Tagen Grippe ohne Dyspepsie. Künstliche Ernährung mit 1000 g Kuhmilch täglich.

Eintritt: 15. I. 1928. Gewicht 5450 g. Manifeste Tetanie, Glotiskrampf, Steifigkeit, Gereiztheit; Fieber. Kraniotabes. Große Fontanelle 4:4. Auflösung der Epiphysen. Floride Rachitis.

Behandlung: 4mal 0,5 g Bromcalcium.

15. bis 20. I.: Täglich 600 g Frauenmilch. Fieber und Erstickungsanfälle gehen zurück. Keine Krämpfe. Regelmäßige Stühle.

20. bis 26. I.: Zur Rachitisheilung wird statt Frauenmilch mit kleinen Dosen von Ravix angefangen und allmählich bis zu 500 g gesteigert.

26. I. bis 1. II.: Keine Tetanie, regelmäßige Stühle. Temperatur 36,8°. Ravix täglich 500 g.

2. II.: Temperatur 38°; keine Tetanie. Dagegen dyspeptische Stühle; Gewichtsverlust infolge einer Grippe mit sekundärer Dyspepsie.

3. bis 12. II.: Ersatz der Ravix durch 800 g Larosan im Tag + 2 Vigantoldragées à 4 mg. Fieberabfall, Gewichtszunahme. Stühle fest und gut verdaut.

13. II.: Umsetzen auf gewöhnliche frische Kuhmilch ($^1/_2$ l pro die) + 2mal 2 Vigantolpastillen.

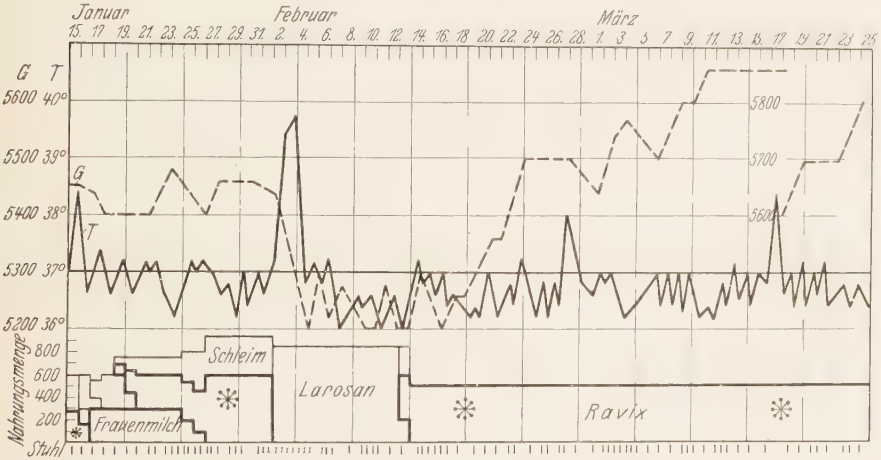


Abb. 6. Valota, A., 6 Monate alt; Säugling mit florider Rachitis, manifester Tetanie und Grippe. Heilungsverzögerung der Rachitis von 8 Wochen.

1. III.: Nach Ausheilung der sekundären Dyspepsie wird Frischmilch anhaltend gut vertragen und kann daher wieder versuchsweise durch Ravix ersetzt werden, die jetzt ebenfalls anstandslos ertragen wird, so daß nach weiteren 8 Tagen Rachitis und Tetanie restlos geheilt sind.

Zusammenfassung: Ein rachitischer Säugling mit manifester Tetanie, der unter Ravixgebrauch infolge eines Gripperezidivs eine schwere sekundäre Dyspepsie mit Gewichtssturz erlitt, muß auf Larosan umgesetzt werden, worauf die Dyspepsie innerhalb 10 Tagen ausheilt, so daß dem Kind Frischmilch und 2 Pastillen Vigantol verabreicht werden können. Da dies gut ertragen wird, kehrt man wieder zu Ravix zurück ($^1/_2$ l pro die wie die Frischmilch). Da Gripperezidive und sekundäre Dyspepsie nicht wiederkehren, glatte Heilung der Rachitis und der Tetanie unter fortlaufendem Ravixgebrauch (vgl. Abb. 6).

Fall 5. Licht, Albert. Alter 14 Monate. Anamnese: Blaß, mit profusen Schweißen; keine Zähne, Reste von Kraniotabes. Unfähig zum Sitzen oder den

Kopf zu heben. Rosenkranz; Epiphysenschwellungen. Hühnerbrust und rasche Atmung. Extremitäten biegsam, kautschukartig; schreit bei Berührung.

Eintritt: 20. V. 1925. Gewicht 5600 g.

Diagnose: Schwerste, osteopsathyrotische Form der Rachitis; Rekonvaleszent von Grippe; Anämie.

Röntgenbild: Unscharfe, verschwommene Knochenstrukturen; tiefe Exkavation an den Epiphysen. Multiple Spontanfrakturen und Infraktionen.

Blut: Hgb. 40%; Erythr. 5000000; Phosphatgeh. 2,1 mg%. Erhöhte Ausscheidung organischer Säuren im Urin.

Behandlung: 800 g bestrahlte Vollmilch täglich.

30. VIII.: Hochgradige Blässe. Interkurrente, hochfieberhafte Gripperezidive und sekundäre Dyspepsie. Fast kein Schwitzen mehr, hebt den Kopf. Vorderarm und Unterschenkel biegsam, aber nicht mehr schmerzhaft. Nimmt Ravix weiter.

Röntgenbild 20. X.: Reichliche, säulenförmige Kalkeinlagerung in den Epiphysen. Phosphatgehalt 5,2 mg%. Säureausscheidung im Urin normal.

Austritt: 23. X. 1925. Gewicht 8300 g. Rachitis geheilt.

Zusammenfassung: Osteopsathyrotische Form der Rachitis mit häufigen Gripperezidiven; Heilung der Rachitis erst nach 5 Monate langer Behandlung mit bestrahlter Vollmilch.

Fall 6. Duttle, Margrit. Alter $4^1/_2$ Monate. Anamnese: Hustet seit 5 Tagen. Appetit gut; Stühle regelmäßig verdaut, geformt.

Künstliche Ernährung: Galactina, Nutromalt + 200 g Milch, 5mal täglich.

Eintritt: 25. I. 1930. Gewicht 6450 g. Allgemeinzustand pastös. Haut etwas schwammig, Muskulatur hypotonisch. Skeletsystem: beiderseits Kraniotabes; große Fontanelle 2 : 2. Leichter Rosenkranz. Kyphose der oberen Brustwirbelsäule. Extremitäten Spur biegsam. Im Urin zahlreiche Eiterkörperchen.

Diagnose: Doppelseitige Bronchopneumonie, Pyelitis; floride Säuglingsrachitis.

Therapie: $^1/_2$ l „Ravix" und $^1/_2$ l 3proz. Schleimabkochung mit 1% Zucker pro die.

Röntgenbild: 25. I.: Deutliche Exkavation der Epiphysenlinien an Ulna und Radius.

Behandlung: Ravix muß nach 6tägiger Verabreichung wegen Dyspepsie durch Mondamin und Trockenmilch ersetzt werden. Vom 24. II. an wieder täglich 500 g Ravix.

Röntgenbild: 24. II.: Starke Ausfransung und Exkavation von Ulna und Radius.

28. II.: 40° Fieber. Dyspepsie und Bronchopneumonie. Urin klar. Pyelitis geheilt.

1. IV.: Frischer Grippeinfekt.

Blut: Hgb. 75%; Phosphatgehalt 3,8 mg%; Ca-Gehalt 8,3 mg%. Starke Hypophosphatämie.

Röntgenbild 25. IV.: Noch deutliche Exkavation der Ulna. Spärliche Kalkeinlagerung des Radius. Der erste Zahn unten; der zweite Zahn oben im Durchbrechen.

Austritt: 29. IV.

Zusammenfassung: Fall von florider Säuglingsrachitis, kombiniert mit Bronchopneumonie, Pyelitis und Grippeinfekt. Erst nach 2 Monate langer

Behandlung mit Ravix langsame Besserung der Rachitis. Im Röntgenbild spärliche Kalkeinlagerung. Zwei Zähne (vgl. Abb. 7).

Diese Fälle von Rachitis, in denen sich eine chronische febrile Grippe als Komplikation zum Krankheitsbild hinzugesellt, gaben die Veranlassung, in diesem sekundären Grippeinfekt die wahrscheinliche Ursache für die auffallende, in allen unkomplizierten Fällen nicht beobachtete Heilungsverzögerung der Rachitis zu suchen. Die Grippe findet im schwachen, widerstandsunfähigen Körper des Rachitikers einen günstigen Boden zu ihrer Entwicklung und hemmt durch allgemeine Schwächung des Körpers die heilsame Wirkung des Vigantols. Das sehen wir deutlich in allen von uns beobachteten Fällen: solange der kindliche Körper dem chronischen Infekt unterliegt, sind keine oder nur schwache Zeichen von Besserung der Rachitis zu konstatieren. Zwar verschlimmert sich die Rachtis nicht; allein das Krankheitsbild verlängert sich, und die heilsame Wirkung der antirachitischen Präparate bleibt völlig aus. Im Fall Helma Moor haben wir deutlich gesehen, wie nach $2^1/_2$ Mo-

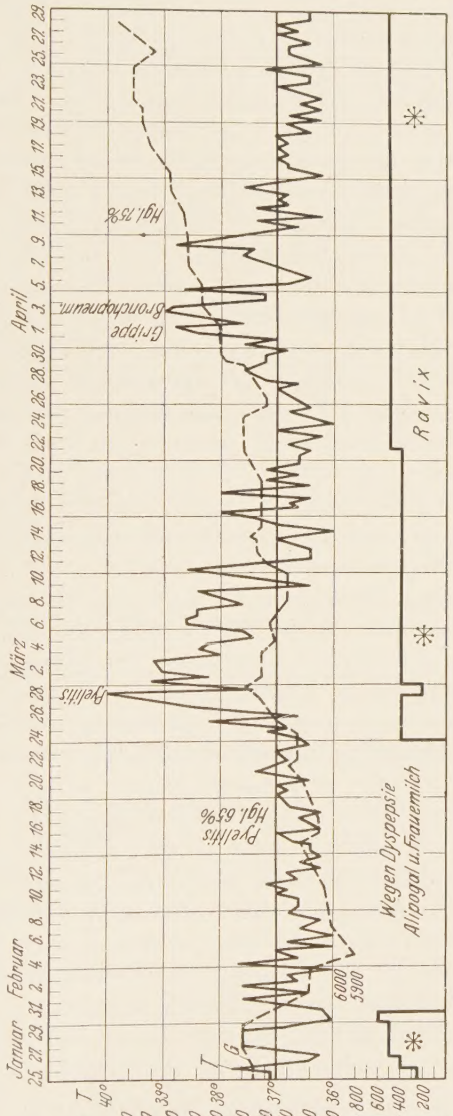


Abb. 7. Duttle, M., $4^1/_2$ Monate alt; floride Rachitis, Bronchopneumonie, Pyelitis und Grippeinfekt. Nach 2 Monate langer Behandlung mit Ravix langsame Besserung der Rachitis.

nate langer Behandlung die Resultate kaum bemerkbar waren. Durch die ganze Krankengeschichte ziehen sich wie ein roter Faden die sich immer wiederholenden Rezidive der Grippe.

Es ist ganz zweifellos, daß das Vigantol die Immunität der rachitischen Kinder nicht heben kann, wie das von Beck und von andern vermutet worden ist. Im Gegenteil — die spezifische Heilwirkung des Vigantols auf den rachitischkranken Körper wird durch den sekundären Grippeinfekt aufgehoben oder doch stets gehemmt. Man kann sagen, daß die Grippe in diesem Kampf die stärkere ist und den Körper ganz in ihren Besitz nimmt. Das Vigantol vermag weder als Antigen den Grippeinfekt zu beeinflussen, noch besitzt es seine sonst so wirksamen, spezifischen, antirachitischen Eigenschaften, solange die Erscheinungen der Grippe das Krankheitsbild beherrschen.

Einzelne Forscher sind schon früher auf eine solche merkwürdige Resistenz mancher Rachitisfälle der modernen spezifischen Therapie gegenüber aufmerksam geworden. In derartigen Fällen ist ein biologisches Unvermögen der spezifischen Bestrahlungstherapie als die nächstliegende Ursache angenommen worden. Schier und Stern berichten über einen solchen Fall von unheilbarer Rachitis. Es handelte sich um eine Frühgeburt[1]. Das Kind stand von seinem ersten Lebensmonat an bis zu seinem Tode im Alter von 17 Monaten unter ihrer steten Beobachtung. Die im zweiten Monat festgestellte Rachitis ließ sich dauernd klinisch sowie röntgenologisch und blutchemisch nachweisen. Es wurde direkte wie auch indirekte Therapie angewendet; aber jeglicher Erfolg blieb aus. Die Autopsie bestätigte auch pathologisch-anatomisch die Diagnose der floriden Rachitis. Aus der langen Krankheitsgeschichte dieses Kindes vernehmen wir, daß es fortwährend an rezidivierenden Grippeinfekten mit Angina und Bronchopneumonie gelitten hat. Wenn wir die von uns untersuchten Fälle in Betracht ziehen, so ist kein Zweifel, daß auch in diesem Fall von „unheilbarer Rachitis" die Grippeinfektion die wahrscheinliche Ursache für die Unwirksamkeit der Rachitistherapie war. Selbst die leichteste Grippe, die häufig ganz unbemerkt ohne jegliche Anzeichen außer einer unbedeutenden Temperaturerhöhung auftritt, vermag bei sich wiederholenden Rezidiven den normalen Verlauf der Rachitisheilung in so hartnäckiger Weise zu stören, daß die Therapie machtlos bleibt. Umgekehrt scheinen nach den Beobachtungen an der Basler Kinderklinik kurzdauernde Infekte, selbst von schwerer Natur (Pneumonie, Varicellen und Masern mit

[1] Vgl. die Bemerkung in der Einleitung über die Bedeutung der Frühgeburt für den Verlauf der Rachitis.

Pneumonie), die Heilung nicht zu beeinträchtigen. Hierfür als Beispiel nachfolgende Beobachtungen.

Fall 7. Stahel, Hanna. Alter 3 Monate. Anamnese: Zwillingskind; kurze Zeit gestillt, bekam dann $^1/_2$ Milch + $^1/_2$ Wasser. Seit einigen Tagen etwas verstopft. Schnupfen, Nabelhernie.

Eintritt: 22. X. 1928. Kleiner Säugling in ordentlichem Ernährungszustand. Schädel hart; Fontanelle 1 : 1; Extremitäten ohne pathologischen Befund. Große reponible Nabelhernie. Temperatur 37,4°. Hustet, trinkt schlecht.

2. XI.: Trinkt immer noch etwas schlecht. Rachen blaß. Wird jeden Tag eine halbe Stunde an die frische Luft geführt.

5. XI.: Hustet mehr, jetzt auch nachts; Verdacht auf Pertussis. Wird verlegt auf die Beobachtungsstation. Kraniotabes beiderseits, fünffrankenstückgroß. — Andeutung von Rosenkranz; Verdickung der Epiphysen. Tibia weich, elastisch. Rachen gerötet. Hustet anfallsweise mit pseudocroupähnlichem Ton. Frische floride Rachitis.

8. XI.: Temperaturanstieg auf 38°. Rechts hinten Schallverkürzung; zahlreiche mittel- und feinblasige, nicht klingende Rasselgeräusche. Bronchopneumonie des rechten Unterlappens.

9. XI.: Temperatur 39°. Verschärftes Atmen; kein Rasseln mehr. Starkes Lungenemphysem. Hat seit gestern nicht mehr gehustet; ist cyanotisch.

10. XI.: Temperatur abfallend. Noch vereinzelte Rasselgeräusche, mittel- und feinblasig. Kind sehr blaß, matt, schwitzt stark, die Rachitis klinisch noch ausgesprochener als zu Beginn.

4. XII.: Röntgenbild der Hand zeigt floride Rachitis. Therapie: 500 g bestrahlte Trockenmilch (Ravix) täglich.

8. XII.: Sehr langsames Gedeihen. Immer noch etwas Husten; nirgends mehr Dämpfung, aber vereinzelte feuchte Rasselgeräusche. Rachen blaß. Temperatur hier und da subfebril.

29. XII.: Kraniotabes bedeutend kleiner; Unterschenkel hart, nicht mehr druckempfindlich.

7. I.: Röntgenbild der Hand zeigt deutliche Kalkeinlagerung, Epiphysenlinie scharf. Kind lebhaft, lacht, hebt Kopf und dreht sich nach allen Seiten.

15. I.: Gutes Allgemeinbefinden; Gewichtszunahme, gute Stühle. Über den Lungen bloß noch vereinzelte feinblasige Rasselgeräusche. Rachitis klinisch ausgeheilt. — Daher Entlassung.

Zusammenfassung: Fall von florider, innerhalb von 4 Wochen durch spezifische Behandlung geheilter Säuglingsrachitis mit schwerer Pneumonie. Das Kind zeigte keine Heilungsverzögerung seiner Rachitis — trotz der schweren Komplikation. Bestätigung der Annahme, daß nur chronische Infekte die Heildauer der Rachitis zu beeinflussen vermögen.

## Schlußsätze.

1. Die Heilung der Rachitis durch die moderne indirekte Bestrahlungstherapie beansprucht, wie schon von unzähligen Beobachtern bestätigt, durchschnittlich 4—6 Wochen.

2. In vielen Fällen von Rachitis wurde trotz der üblichen Lichttherapie eine auffallende Verzögerung der Heilung beobachtet. Bei

genauerem Zusehen zeigte es sich, daß alle diese Rachitiker gleichzeitig an einem leichten oder schweren fieberhaften Infekt (rezidivierende Nasopharyngitis, Grippe, gelegentlich Dyspepsie, Furunkulose) laborierten; und zwar handelte es sich immer um chronische Infekte mit wiederkehrenden, fieberhaften Rezidiven.

3. Auf Grund eingehender Beobachtungen dieser Rachitisfälle, die alle eine Komplikation mit einem fieberhaften Infekt zeigten, sind wir zur Schlußfolgerung gekommen, im letzteren die wahrscheinlichste Ursache der Heilungsverzögerung der Rachitis zu sehen. Augenscheinlich findet der Grippeinfekt in dem geschwächten, widerstandslosen Körper des Rachitikers einen besonders günstigen Boden. Die Heilwirkung des Vigantols wird infolgedessen aufgehoben, ganz unabhängig vom Verhalten des Körpergewichts (eine allfällige Gewichtsabnahme ließ sich immer auf eine begleitende, sekundäre Dyspepsie zurückführen).

4. Von einer Hebung der Immunität durch die indirekte Lichttherapie, wie sie z. B. von Beck, Schafferstein, Gehrdt behauptet worden ist, kann nach unseren Beobachtungen nicht die Rede sein.

5. Schon der leichteste Grippeinfekt, der sich nur in wiederholten, unbedeutenden Temperaturschwankungen zu äußern braucht, genügt unter Umständen zur Aufhebung des Heileffektes des künstlich zugeführten antirachitischen Faktors. Erst mit dem Abklingen der Grippe kehrt dessen Heilkraft zurück.

6. Im Gegensatz zur hemmenden Wirkung chronischer, immer wieder rezidivierender Infekte brauchen akut fieberhafte Krankheiten die Heildauer der spezifisch behandelten Rachitis nicht merklich zu verlängern.

---

## Literaturverzeichnis.

Beck, Ther. Gegenw. **1927**, H. 9. — Hottinger, A., Schweiz. Rundschau Nr **50** (1926) — Schweiz. med. Wschr. Nr 8 (1927) — Klin. Wschr. **6**, Nr 38 (1927) **43**, H. 1/2 (1927) — Z. Kinderheilk. **44**, H. 3/4(1927). — Kreitmair u. Moll, Münch. med. Wschr. **1928**. — Reyer u. Walkhoff, Münch. med. Wschr. Nr **25** (1928). — Schier u. Stern, Arch. Kinderheilk. **78**. — Wieland, E., Wschr. Kinderheilk. **34** (1926) — Schweiz. med. Wschr. **1927**, Nr 8 — Schweiz. Rundschau f. Med. **1927**, Nr 1 und 2 — Z. Kinderheilk. **47**, H. 6 (1929) — L'héliothérapie artificielle indirecte (aliments irradiés, Ergosterine) chez les Rachitiques. Diskussionsvortrag zum Ref. von A. F. Hess, New York. Cpt. rend. de la I[ère] confér. internat. de la lumière. Lausanne, Septembre 1928.